

Perforación de sigma secundaria a migración de prótesis biliar

Sigma Perforation Secondary to Migration of Biliary Prosthesis

Úrsula Ponce Villar^{1*} <https://orcid.org/0000-0002-4458-922X>

Fabián Peiró Monzó¹ <https://orcid.org/0000-0002-4380-1479>

Jesús Seguí Gregori¹ <https://orcid.org/0000-0001-5456-0538>

¹Hospital Francisc de Borja de Gandía, Servicio de Cirugía General y del Aparato Digestivo. Valencia, España.

*Autora para la correspondencia: ursulapv85@hotmail.com

RESUMEN

Introducción: La migración de una prótesis en la vía biliar es una complicación muy poco frecuente que normalmente se expulsa de forma natural, pero en raras ocasiones puede cursar con complicaciones severas.

Objetivo: Describir una complicación rara por migración de una prótesis biliar.

Caso clínico: Se presenta un paciente de sexo masculino de 75 años, portador de *stent* biliar que presenta una perforación de sigma secundaria a migración de la prótesis.

Conclusiones: Las migraciones protésicas deben vigilarse y si no se eliminan de manera espontánea o el paciente presenta síntomas, se debe proceder a su retirada endoscópica o quirúrgica.

Palabras clave: perforación colon; *stent* biliar; migración prótesis biliar.

ABSTRACT

Introduction: Migration of a prosthesis in the bile duct is a very rare complication normally expelled in a natural way, but on rare occasions it can lead to severe complications.

Objective: To describe a rare complication due to migration of biliary prosthesis.

Clinical case: A case is presented of a 75-year-old male patient with a biliary stent who presented a sigmoid perforation secondary to migration of the prosthesis.

Conclusions: Prosthetic migrations should be monitored and, if they are not eliminated spontaneously or the patient presents with symptoms, they should be removed endoscopically or surgically.

Keywords: colon perforation; biliary stent; migration of biliary prosthesis.

Recibido: 31/03/2020

Aceptado: 30/04/2020

Introducción

Los *stents* biliares constituyen una alternativa para el tratamiento de la obstrucción biliar tanto benigna como maligna.⁽¹⁾ La migración de los *stents* biliares es un problema bien documentado, se produce en aproximadamente un 10,8 % de los pacientes, y por lo general se eliminan por medios naturales.⁽²⁾

El paso de la prótesis a los conductos biliares, o distal hacia el duodeno con posterior paso por recto, es relativamente frecuente, pero la perforación del intestino distal es una complicación muy rara,⁽³⁾ el objetivo de este estudio fue describir una complicación rara por migración de una prótesis biliar.

Presentación del caso

Paciente de sexo masculino, de 75 años de edad con antecedentes de coledocistitis, e intervenido de hernia de hiato, que se consultó por dolor abdominal acompañado de escalofríos, coluria e ictericia conjuntival y cutánea. A la exploración presentó abdomen doloroso en epigastrio e hipocondrio derecho, sin objetivarse defensa ni signos de irritación peritoneal.

Los datos de la analítica más relevantes fueron: LHD 446, GOT 264, GPT 417, fosfatasa alcalina 189, GGT 192, bilirrubina total 9.4, y PCR 30.

La ecografía abdominal observó colelitiasis múltiple, dilatación de la vía biliar intra y extrahepática, con colédoco de 12 mm, sin hallar evidencia del posible origen obstructivo.

Con estos hallazgos, se realizó una colangio resonancia magnética nuclear (RMN), que confirmó dilatación de la vía biliar intra y extrahepática secundaria a coledocolitiasis única de 11 × 8 mm a nivel de la porción intra-pancreática.

Se realiza colangiopancreatectomía retrograda endoscópica (CPRE), evidenciándose papila aumentada de tamaño con pequeños mamelones que protruyen desde el interior, vía intrahepática muy dilatada, al igual que el colédoco (18 mm) en el que no se evidenciaron defectos de repleción pero sí, unafilamiento distal de unos 2 cm, sin poder descartar ampuloma o colangiocarcinoma distal. Se realizó cepillado de esa zona afilada y se toman biopsias de la papila, colocándose en el acto una prótesis plástica de 7 cm. por 8,5 Fr con buen drenaje biliar posterior (por el que se objetiva salida de bilis clara mezclada con material purulento) y dudosa imagen de coledocolitiasis de 7 mm en tercio medio. La anatomía patológica de esas biopsias es de ausencia de células malignas en colédoco distal y, en papila, glándulas regenerativas en un estroma fibroso con infiltrado inflamatorio crónico.

El paciente cursa posteriormente con una pancreatitis leve post-CPRE, que se confirma por Tomografía Computada (TC), con evolución satisfactoria.

Al mes reingresa con misma clínica y analítica de colangitis, demostrándose en la ecografía, persistencia de dilatación de la vía biliar con colédoco de 15 mm, por lo que se procedió a una nueva CPRE, en la que no se encontró la prótesis de plástico colocada previamente, presentándose la papila aspecto inflamatorio con crecimiento mucoso eritematoso, probablemente en relación a la colocación de dicha prótesis. El colédoco persiste dilatado (14 - 15 mm) con estenosis centrada, irregular, de unos 2 cm a nivel distal y coledocolitiasis que se extrae con esfinterotomía y balón. Se tomaron nuevamente biopsias de la estenosis y de la papila y se dejó una prótesis metálica recubierta. El resultado de la anatomía patológica de la CPRE es de benignidad y el paciente es dado de alta.

A las 48 horas del alta, reingresa por nuevo cuadro séptico con mal estado general, dolor abdominal intenso y escalofríos. En una radiografía de abdomen se evidenció la prótesis biliar de plástico que había migrado localizada en sigma (Fig. 1).

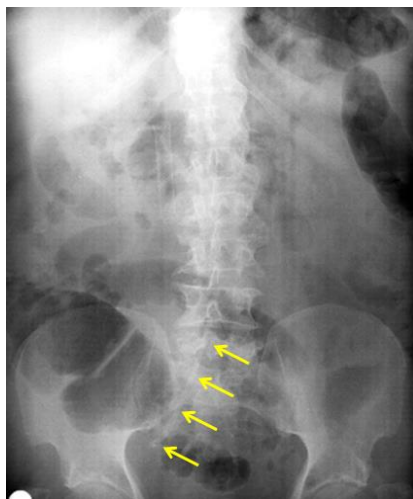


Fig. 1- Radiografía de abdomen con prótesis plástica (flechas) verticalizada a nivel derecho del sacro.

Se realizó TC abdominal apreciándose neumoperitoneo en hemiabdomen superior, con líquido libre perihepático y en ambas gotieras paracólicas, y neumobilia. La prótesis metálica se encontró correctamente situada en colédoco distal y la prótesis de plástico, de aproximadamente 10 cm de longitud apareció alojada en sigma, perforándolo a ese nivel y atravesando el mesenterio (Fig. 2).

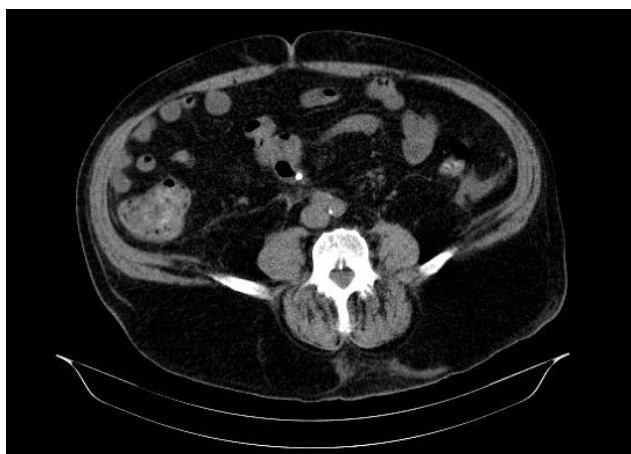

Fig. 2- TC abdomen con prótesis plástica (punto blanco) en pared de sigma.

El paciente se interviene de forma urgente, objetivándose la perforación de recto-sigma por prótesis biliar de plástico que había migrado (Fig. 3).

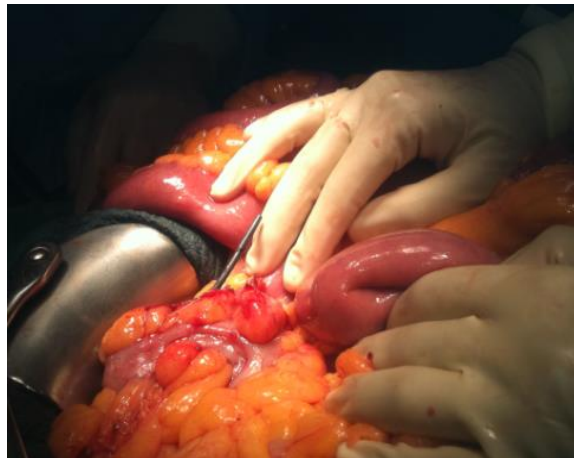


Fig. 3- exposición de extremo de prótesis biliar perforando pared sigma.

Se realizó extracción de la prótesis, cierre con sutura primaria del orificio y epiploplastia. El postoperatorio transcurrió sin incidencias, siendo dado de alta a los 10 días. En la actualidad el paciente permanece asintomático, y continúa en controles por consultas externas de cirugía.

Discusión

La primera colocación de una prótesis biliar de material plástico por acceso transpapilar fue descrita por *Soehendra*⁽⁴⁾ en el año 1979. En la actualidad la colocación de stents biliares se ha extendido en el tratamiento habitual de la obstrucción biliar, tanto para la enfermedad benigna como maligna.⁽⁵⁾ El elevado número de indicaciones en la colocación de estas prótesis pone de manifiesto la aparición cada vez más frecuente de complicaciones.⁽⁶⁾

Las complicaciones más frecuentes son las colangitis y la obstrucción del propio stent; otras complicaciones menos comunes incluyen las colecistitis, hemorragias, pancreatitis y la migración de la prótesis.⁽⁷⁾

Las prótesis presentan una tasa de migración entre el 5 y el 14 % de los pacientes,⁽⁸⁾ siendo el riesgo de migración más alto si la causa de la obstrucción fue benigna.⁽⁹⁾ Además se han descrito factores de riesgo que se asocian o predisponen a una mayor migración de la prótesis como los stents cortos, la

estenosis papilar, la omisión de la esfinterotomía y el uso de los stents plásticos.⁽¹⁰⁾

Generalmente se eliminan por medios naturales, pero ocasionalmente se impactan y pueden presentar una serie de complicaciones añadidas como la obstrucción, la perforación, la sepsis intra-abdominal, la formación de fístulas y la apendicitis.

La perforación del intestino debido a la migración es una complicación muy rara, con pocos casos descritos en la literatura médica, que puede ocurrir como una complicación temprana secundaria a su inserción o tardía como resultado de la migración del stent, su impactación y posterior necrosis por presión.

Es más frecuente a nivel duodenal y se relaciona con la longitud de la prótesis y el ángulo entre el stent y el duodeno.⁽¹¹⁾ Le siguen en frecuencia la perforación a nivel del íleon y el colon,⁽¹²⁾ y en pacientes con enfermedades coexistentes tales como la diverticulosis de colon, eventraciones encarceradas y adherencias intestinales.⁽¹³⁾

La clínica es muy variable, dependiendo de la presencia y del tipo de complicación. Se han descrito fistulizaciones a piel⁽¹⁴⁾ o a musculatura lumbar.⁽¹⁵⁾ La impactación puede provocar clínica oclusiva y la fuerza mecánica ejercida por la punta de la prótesis de plástico puede provocar la necrosis de la pared y su perforación.⁽¹⁶⁾ Si la perforación es intraperitoneal cursará de forma más precoz y con síntomas de peritonitis, mientras que si es retroperitoneal, se presentará de forma más solapada con dolor abdominal leve, fiebre, náuseas o vómitos, o incluso puede no causar síntomas.⁽¹⁷⁾

Las opciones de tratamiento varían, dependiendo de la situación general del paciente, de la ubicación de la prótesis, y de la presencia de enfermedades coexistentes. El diagnóstico precoz de la migración protésica es crucial para la prevención de las complicaciones y el buen pronóstico de los pacientes.⁽¹⁸⁾

Cuando el paciente está estable, y ante la ausencia de perforación, el tratamiento no quirúrgico con antibióticos por vía intravenosa y alimentación parenteral puede ser eficaz. La mayoría de estos stents migrados, si se diagnostican a tiempo, pueden recuperarse mediante técnicas endoscópicas,⁽¹⁹⁾ entre otras, con la técnica del balón insuflable intra-stent⁽²⁰⁾ y fluoroscopia.

Si el tratamiento conservador fracasa, requerirán su extracción quirúrgica para evitar mayores complicaciones.⁽²¹⁾ El tratamiento quirúrgico consiste en la extracción de la prótesis enclavada y la sutura de la lesión o la resección del segmento perforado asociado al procedimiento de Hartmann si la perforación es en colon y el estado del mismo y/o locorregional no permite sutura o anastomosis primaria.⁽²²⁾ También se han descrito, ante la ausencia de perforación, terapias combinadas como la endoscopia combinada con laparoscopia y fluoroscopia ordeñándose la prótesis sin necesidad de enterotomía.⁽²³⁾ En nuestro caso, el paciente debutó con una perforación de sigma y las condiciones clínicas del paciente no permitían tratamiento conservador, lo que obligó a la intervención quirúrgica urgente realizando la extracción de la misma y sutura de la perforación con evolución posterior satisfactoria.

Consideraciones finales

Los stents biliares son una herramienta útil en el tratamiento de las ictericias obstructivas, pero no están exentos de complicaciones posteriores.

Los pacientes portadores de prótesis biliar, deben llevar un estrecho seguimiento para el diagnóstico precoz de las posibles migraciones. Este seguimiento se tiene que hacer más acusado, para evitar complicaciones mayores, sobre todo en aquellos con factores de riesgo asociados tales como: cirugías previas que hagan sospechar la existencia adherencias intestinales, historia de diverticulosis colónicas o hernias abdominales que puedan dificultar el tránsito intestinal normal.

Una vez diagnosticada la migración de la prótesis, en los pacientes con factores de riesgo se debe proceder al intento de retirar la prótesis por vía endoscópica. Si no se rescata o elimina de manera espontánea o el paciente presenta síntomas, deberán ser controlados de cerca y en función de cada caso plantear la extracción quirúrgica.

Referencias bibliográficas

1. Karan Garg, MD, Jonathan Zagzag, BS, Inessa Khaykis, MD, Howard Liang, MD. Surgical Relief of Small Bowel Obstruction by Migrated Biliary Stent: Extraction Without Enterotomy. *JLS*. 2011;15:232-5.
2. Cerisoli C, Diez J, Giménez J, Oria M, Pardo R, Pujato M, et al. Implantation of migrated biliary stents in the digestive tract. *HPB*. 2003;5(3):180-2.
3. Anderson EM, Phillips-Hughes J, Chapman R. Sigmoid colonic perforation and pelvic abscess complicating biliary stent migration. *Abdom Imaging*. 2007;32:317-9.
4. Soehendra N, Reynders-Fradery V. Palliative Gallengang-drainage. *Dtsch Med Wochenschr*. 1979;104:206-9.
5. Bagul A, Pollard C, Dennison AR, Bagul A, Pollard C, Dennison AR, et al. A review of problems following insertion of biliary stents illustrated by an unusual complication. *Coll Surg Engl*. 2010 May;92(4):W27-31.
6. Patil S, Roomi S, Shiwani MH. [Migrated Biliary Stent Causing Entero-enteric Fistula](#). *J Gastrointest Surg*. 2017 Jan;21(1):205-6.
7. Ramani AS, Mandrekar S, Samant D, Noronha F. An Unusual Case of Biliary Stent Migration in Sacrum. *Niger J Surg*. 2019 Jan-Jun;25(1):104-6.
8. Jadallah K, Alzubi B, Sweidan A, Almanasra AR. Intrapertitoneal duodenal perforation secondary to early migration of biliary stent: closure with through-the-scope clip. *BMJ Case Rep*. 2019;12(9): e230324.
9. [Arhan M](#), [Odemiş B](#), [Parlak E](#), [Ertuğrul I](#), [Başar O](#). Migration of biliary plastic stents: experience of a tertiary center. *Surg Endosc*. 2009 Apr;23(4):769-75.
10. Cheruvu S, Kennedy R, Moshenyat Y, Momen M, Krishnaiah M, Anand S et al. [Biliary stent migration: a brief review of potential complications and possible etiological factors](#). *Am J Ther*. 2014 Sep-Oct;21(5):e124-9.
11. Yuan XL, Ye LS, Liu Q, Wu CC, Liu W, Zeng XH, et al. [Risk factors for distal migration of biliary plastic stents and related duodenal injury](#). *Surg Endosc*. 2020 Apr;34(4):1722-8.
12. Akimboye F, Lloyd T, Hobson S, Garcea G. Migration of endoscopic biliary stent and small bowel perforation within an incisional hernia. *Surg Laparosc Endosc Percutan Tech*. 2006;16:39-40.

13. Ross E, McKenna P, Anderson JH. Foreign bodies in sigmoid colon diverticulosis. *Clinical Journal of Gastroenterology*. 2017;10(6):491-497
14. Joshi MA, Thakur BA, Dhopade TG, Kamble RS. Silent percutaneous migration of plastic biliary stent through ileum. [J Postgrad Med](#). 2009 Jul-Sep;55(3):196.
15. Losanoff JE, Vanha TG, Testa G, Ahmed EB, Millis JM. Endoscopic biliary stent migration to the iliopsoas muscle in a liver transplant recipient: percutaneous removal. [Dig Dis Sci](#). 2007 Oct;52(10):2508-11.
16. [Riccardi M](#), [Deters K](#), [Jabbar F](#). Sigmoid Diverticulitis and Perforation Secondary to Biliary Stent Migration. [Case Rep Surg](#); 2019.
17. Namdar T, Raffel AM, Topp SA. Complications and treatment of migrated biliary endoprotheses: A review of the literature. *World J Gastroenterol*. 2007;13(40):5397-9.
18. [Kim HS](#), [Moon HJ](#), [Lee NY](#), [Lee HT](#), [Woo MS](#), [Lee JW](#), et al. Endoscopic management of duodenal perforations caused by migrated biliary plastic stents. [Endosc Int Open](#). 2019(6):E792-E795.
19. Cano-Hoz M, Carrascosa MF, Pérez AD, Ramos-Martín R. Migrated biliary stent. *Lancet Gastroenterol Hepatol*. 2018;3(4):288.
20. Calcara C, Broglia L, Comi G, Balzarini M. Plastic Biliary Stent Migration During Multiple Stents Placement and Successful Endoscopic Removal Using Intra-Stent Balloon Inflation Technique: A Case Report and Literature Review. *Am J Case Rep*. 2016;17:65-9.
21. Culnan DM, Cicuto BJ, Singh H, Cherry RA. Culnan DM, BJ Cicuto, et al. Percutaneous retrieval of a biliary stent after migration and ileal perforation. *World J Emerg Surg*. 2009;4:6.
22. Siaperas P, Ioannidis A, Skarpas A, Angelopoulos A, Drikos I, Karanikas I, et al. A rare cause for Hartmann's procedure due to biliary stent migration: A case report. *International Journal of Surgery Case Reports*. 2017;31:83-5.

Conflicto de intereses

Los autores declaran que no existe conflicto de intereses.

Contribuciones de los autores

Úrsula Ponce Villar: Redacción, edición de imágenes, búsqueda de bibliografía, publicación en la plataforma de la revista.

Fabián Peiró Monzó: Selección del caso, ayudante de redacción del caso, búsqueda de bibliografía.

Jesús Seguí Gregori: Revisión del manuscrito y corrección del mismo.